

# Malformación Congénita de la Vía Aérea Pulmonar. Reporte de cuatro casos y revisión de la literatura

## Congenital pulmonary airway malformation. Report of four cases and review of the literature

### Autores:

Díaz Mario<sup>1</sup>; Santamaria Andrea<sup>2</sup>

<sup>1</sup> Hospital Metropolitano. Servicio de Imagenología. Quito, Ecuador.

<sup>2</sup> Pontificia Universidad Católica del Ecuador. Postgrado de Ginecología y Obstetricia. Quito, Ecuador.

**Palabras clave:** Malformación congénita de la vía aérea pulmonar, malformación pulmonar congénita, CPAM.

**Key words:** Congenital malformation of the pulmonary airway, congenital pulmonary malformation, CPAM.

**Comité de ética:** Este estudio no requiere autorización del comité de ética, se trata de un artículo científico basado en revisiones bibliográficas y estudios.

**Correo para correspondencia del autor principal:**  
Dr. Mario Fernando Díaz  
mariodiaz\_mariodiaz@yahoo.com  
<https://orcid.org/0000-0003-24253195>

**Fecha de recepción:**  
10 de enero de 2021

**Fecha de aceptación:**  
10 junio de 2021

**Resumen:** La malformación congénita de las vías respiratorias pulmonares es una anomalía rara del desarrollo del tracto respiratorio inferior.

Los pacientes afectados pueden presentar dificultad respiratoria en el período del recién nacido o pueden permanecer asintomáticos hasta más adelante en la vida. Muchos casos ahora se detectan mediante un examen de ultrasonido prenatal de rutina.

La resección quirúrgica es el tratamiento definitivo.

**Abstract:** Congenital pulmonary airway malformation is a rare developmental abnormality of the lower respiratory tract.

Affected patients may present with respiratory distress in the newborn period or may remain asymptomatic until later in life. Many cases are now detected by a routine prenatal ultrasound examination.

Surgical resection is the definitive treatment.

### Introducción

Las anomalías pulmonares congénitas abarcan una amplia gama de patologías, estas constituyen una alteración en el desarrollo de las diferentes estructuras pulmonares durante la etapa fetal<sup>1</sup>.

**Epidemiología:** La malformación congénita de la vía aérea pulmonar (CPAM) es una malformación del desarrollo de la parte inferior del tracto respiratorio. Se caracterizan por un patrón anormal de la vía aérea que ocurre durante la morfogénesis de ramificación pulmonar y posiblemente puede conducir a áreas pulmonares quísticas y / o adenomatosas<sup>2,3</sup>. Aunque es rara, es la lesión pulmonar congénita más común<sup>4,5</sup>.

El tipo de lesión histológica dependerá de la edad gestacional, el nivel de compromiso del árbol tra-

queobronquial<sup>6</sup>. Los subtipos de quistes grandes representan aproximadamente el 70% de las CPAM.

**Patogénesis:** Una hipótesis establece una expresión persistente de marcadores de desarrollo pulmonar temprano dada por posibles defectos genéticos, los mismos que conducirían a una interrupción focal y temporal del pulmón durante la morfogénesis<sup>7</sup>.

**Clasificación:** La clasificación de CPAM se basa en la propuesta realizada por Stocker, modificada en el año 2002, quien sustituyó el nombre de Malformación adenomatoide quística por el de malformación congénita de la vía aérea pulmonar<sup>3</sup>. Esta nueva clasificación incluye 5 tipos de MCVAP según el nivel en que se produce la lesión, de los cuales los tipos 1, 2 y 3 coinciden con los tipos I, II y III de la clasificación previa de 1977 realizada por el mismo autor. Tabla 1.

**Tabla 1.** Clasificación de Stocker

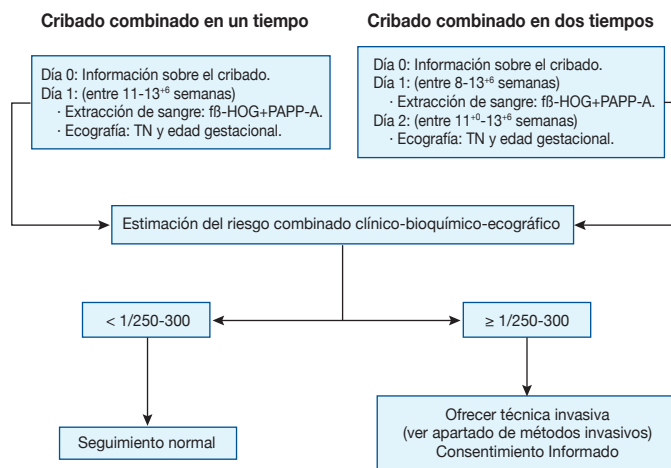
Tipo	Tipo 0	Tipo 1	Tipo 2	Tipo 3	Tipo 4
Frecuencia	1-3%	>65%	20-25%	8%	2-4%
Diámetro máximo del quiste	0,5cm	10cm	2,5cm	1,5cm	7cm
Células epiteliales	Ciliado, pseudoestratificado, columnar alto, con células	Ciliado, pseudoestratificado, columnar alto	Ciliado, cuboidal columnar	Ciliado, columnar	
Células mucosas	100%	33%	No	No	No
Músculo Liso	100-500 mc	100-300 mc	50-100 mc	0-50 mc	25-100 mc
Cartilago	100%	5-10%	No	No	No
Músculo estriado	No	No	Si	No	No

**Fuente:** Tipificación histológica de las MAQ, realizada en 1977 por Stocker et al. <sup>15</sup>

**Diagnóstico:** La propuesta de cribado de la CPAM recomendada por la literatura esta entre las semanas 8 y 13 de embarazo este método es la modalidad principal para obtener imágenes del tórax fetal y

detectar masas fetales<sup>8,9</sup>. Las CPAM aparecen como lesiones microquísticas homogéneas hiperecoicas o macroquísticas heterogéneas, con quistes que parecen hipoecoicos<sup>1</sup>.

**Tabla 2:** Cribado combinado en uno y dos tiempos



**Fuente:** K.H. Nicolaides. *Screening for chromosomal defects. Ultrasound Obstet Gynecol*, 21 (2003), pp. 313-321

Las CPAM se desarrollan con igual frecuencia en el pulmón derecho e izquierdo<sup>10</sup>; la afectación pulmonar bilateral es rara<sup>11</sup>. En el 85 a 95% de los casos solo un suele estar afectado y el lóbulo inferior es el sitio más común, sin embargo, cualquier lóbulo puede estar afectado.

La recomendación es la realización de resonancia magnética fetal después de detectar CPAM en la ecografía prenatal, se considera útil para apoyar el diagnóstico y aumentar la especificidad<sup>12</sup>.

Las CPAM tienen una señal más brillante que el tejido pulmonar normal en las secuencias ponderadas en T2<sup>1</sup>. El 94% de la CPAM son diagnosticados prenatalmente por el ultrasonido de alta resolución.

**Tratamiento:** en aquellos fetos que han desarrollado hidrops y que han alcanzado las 32 a 34 semanas de gestación se plantea la finalización del embarazo seguido de la resolución quirúrgica temprana como una alternativa terapéutica válida<sup>13</sup>.

La toracotomía abierta temprana sigue siendo una alternativa usada con frecuencia, la cual se recomienda llevarla a cabo entre los 3 a 6 meses de vida postnatal con el afán de prevenir procesos infecciosos que son más frecuentes pasado este periodo y adicionalmente otorgar el beneficio teórico de un mayor crecimiento pulmonar compensatorio<sup>14,15</sup>. La lobectomía se considera la técnica quirúrgica de elección ya que permite la remoción completa de la lesión y disminuye

el riesgo de malignidad<sup>1</sup>.

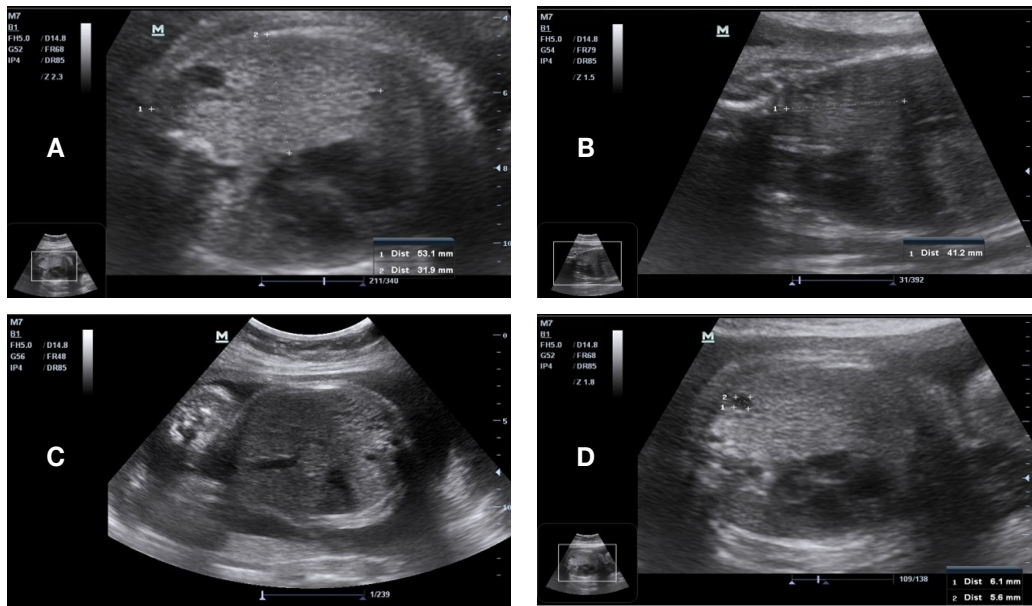
**Presentación de casos:**

Se presentan cuatro casos de pacientes con malformación congénita de la vía aérea pulmonar, tres de ellos con malformación tipo 3 y uno con malformación tipo 2, cada uno cuenta con detalle del procedimiento quirúrgico realizado y con la confirmación histopatológica de la enfermedad.

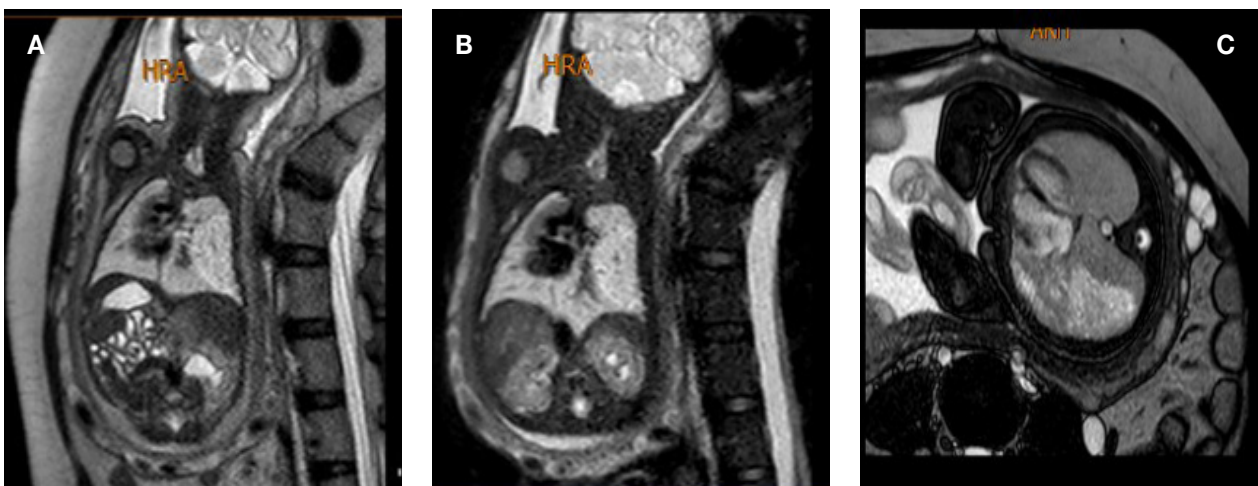
**Caso 1.** Recién nacido masculino, con antecedente de diagnóstico prenatal de CPAM mediante US y IRM, misma que reportaba: el pulmón derecho se evidenciaba un área de incremento de la señal en las secuencias dependientes de T2 con imágenes de aspecto microquístico, las estructuras de la línea media no están desplazadas. (Figura 2).

En las primeras horas de vida, se realiza RX y TC simple de tórax evidenciado formaciones quísticas aéreas confluentes en lóbulo medio y segmento superior del lóbulo inferior, menores 5mm, se asocia a hiperinsuflación pulmonar, efecto de masa con desviación estructuras mediastinales hacia el lado contralateral (Figura 3 y 4).

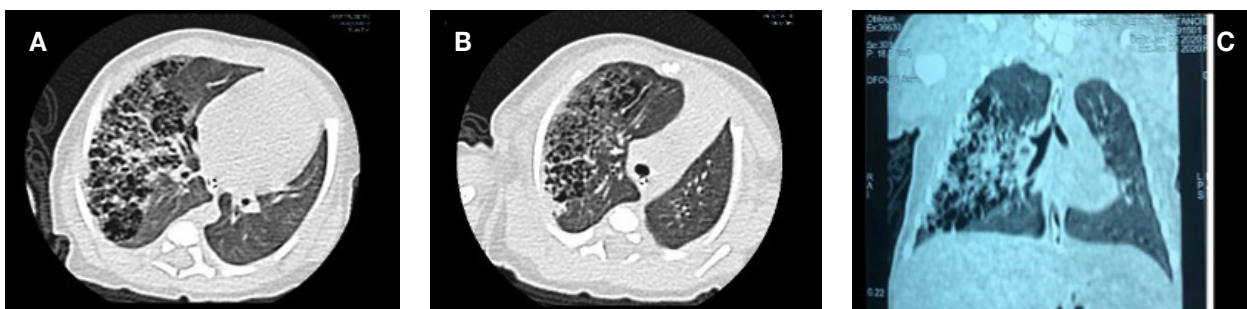El paciente es sometido a toracotomía derecha. Los hallazgos transquirúrgicos: Hiperinsuflación del lóbulo superior derecho con múltiples quistes en segmento basal y apical con invasión de lóbulo medio.



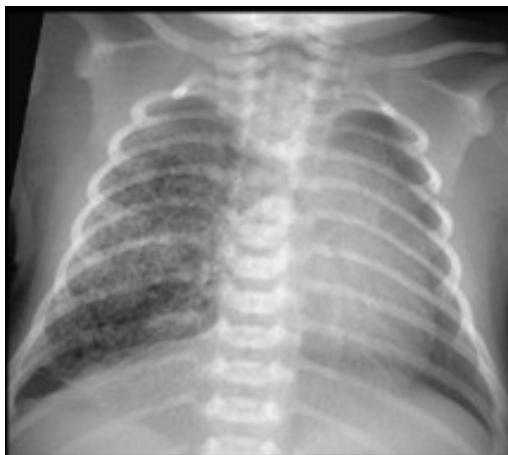**Figura 1.** Estudio ecográfico obstétrico en paciente de 30 semanas de gestación. Examen realizado con transductor convexo de 3.5 MHZ. A y B) corte longitudinal, C y D) cortes transversales sobre el tórax y el abdomen que evidencian incremento difuso de la ecogenicidad del pulmón derecho asociado a pequeñas imágenes hipocogénicas entre 2 y 5 mm de aspecto quístico.  
**Fuente:** Cortesía del Dr. Fabricio Macías. Servicio de Imagenología. Hospital Metropolitano de Quito.



**Figura 2.** Estudio realizado en un equipo 1.5 teslas estudio simple. MRI prenatal (30 semanas de gestación). A y B) cortes sagitales secuencias T2 C) corte transversal. A nivel de tórax y el abdomen que muestran incremento de la señal en las secuencias sensibles a los líquidos en el pulmón derecho. Compatibles con malformación adenomatoidea quística.  
**Fuente:** Servicio de imagenología. Hospital Metropolitano de Quito.



**Figura 3.** TC simple de tórax. A y B) cortes transversales. C) reconstrucción coronal MPR. múltiples imágenes de aspecto quístico que comprometen difusamente el parénquima pulmonar derecho un 80%. El pulmón izquierdo es de características normales.  
**Fuente:** Servicio de imagenología. Hospital Metropolitano de Quito.



**Figura 4.** RX Tórax: múltiples imágenes radiolúcidas que impresionan cavidades áreas de paredes delgadas, redondeadas del pulmón derecho entre 2 y 5 mm se asocian a sobre distensión pulmonar.

**Fuente:** Servicio de imagenología. Hospital Metropolitano de Quito.

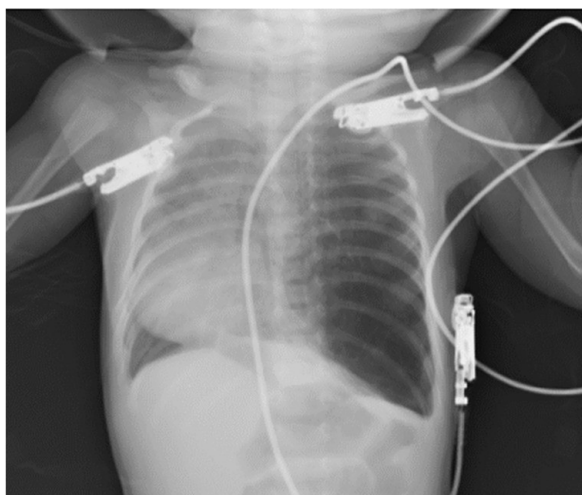
**Caso 2.** Lactante de 1 mes 19 días de edad, que es transferido con diagnóstico de neumotórax, con cuadro clínico de dificultad respiratoria que aumenta progresivamente hasta llegar a distress respiratorio.

Se solicitan RX y TC evidenciándose pulmón izquierdo hiperlúcido congénito unilateral y presenta múltiples formaciones de aspecto quístico.

Hallazgos sugerentes de MAQ con desplazamiento del mediastino hacia el lado contralateral, es sometido a una toracotomía izquierda, encontrando los ló-

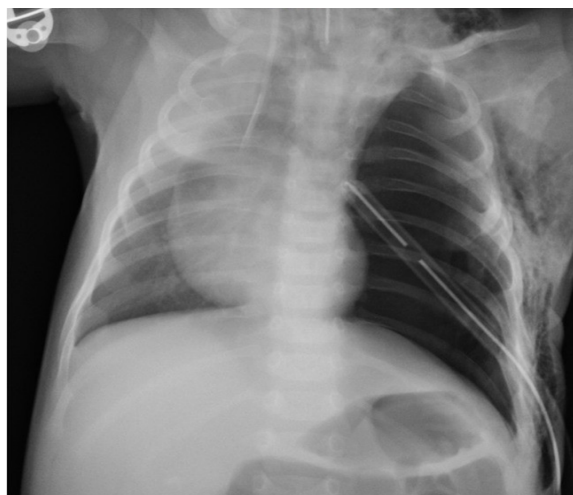bulos superior e inferior hiperinsuflados con múltiples quistes bullosos en todo el parénquima pulmonar, ducto arterioso persistente de 5 mm de diámetro.

Estudio histopatológico reporta malformación congénita tipo 3.



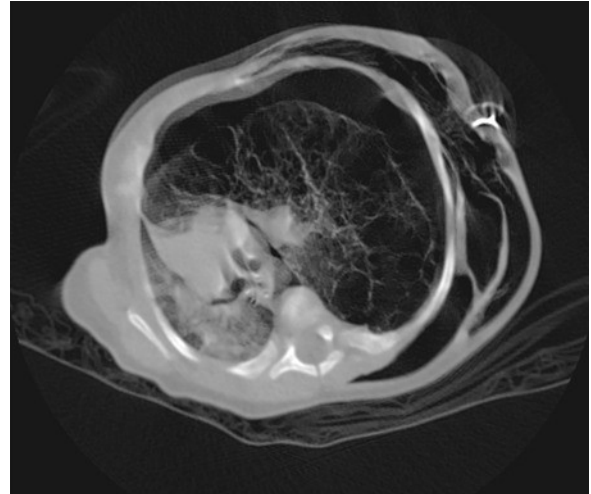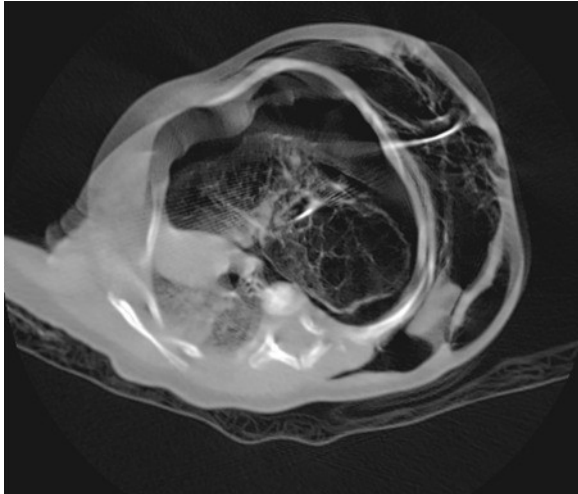
**Figura 5.** RX Tórax pulmón hiperlucido congénito unilateral izquierdo con desplazamiento de las estructuras del mediastino.

**Fuente:** Servicio de imagenología. Hospital Metropolitano de Quito.

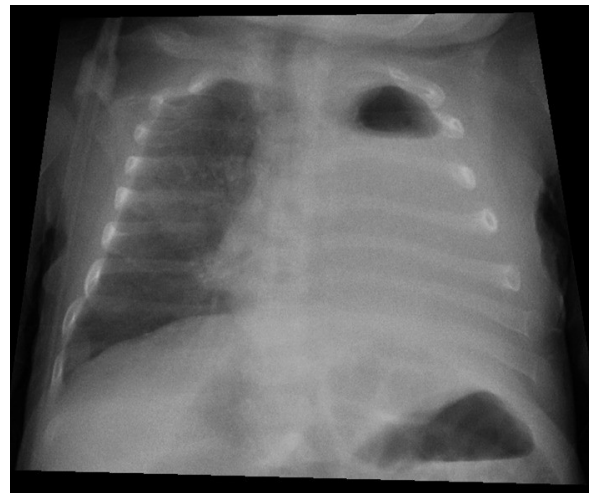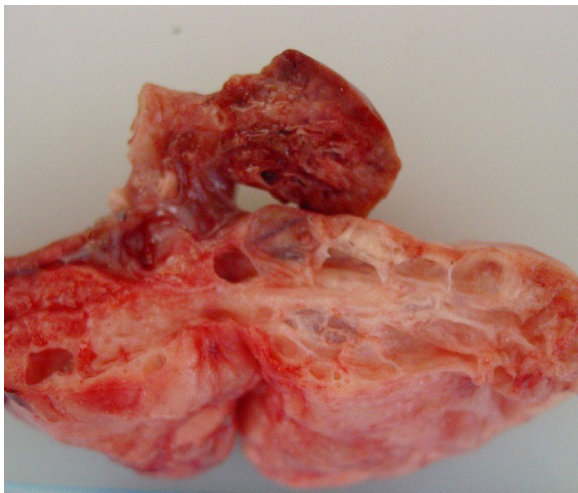


**Figura 6.** RX Tórax. Se interpretó el estudio como neumotórax por lo que se colocó tubo torácico izquierdo con enfisema subcutáneo de la pared costal.

**Fuente:** Servicio de imagenología. Hospital Metropolitano de Quito.



**Figura 7.** Tórax corte Axial Simple múltiples imágenes de aspecto quístico comprometen todo el pulmón izquierdo (MAQ), neumotórax marginal.  
**Fuente:** Servicio de imagenología. Hospital Metropolitano de Quito.



**Figura 8.** Pieza Quirúrgica. Neumonectomía total del pulmón izquierdo Malformación congénita de la vía aérea pulmonar tipo II.  
**Fuente:** Servicio de imagenología. Hospital Metropolitano de Quito.

**Figura 9.** RX Tórax control postquirúrgico de Neumonectomía total del pulmón izquierdo por (MAQ). Pulmón derecho de características normales.  
**Fuente:** Servicio de imagenología. Hospital Metropolitano de Quito.

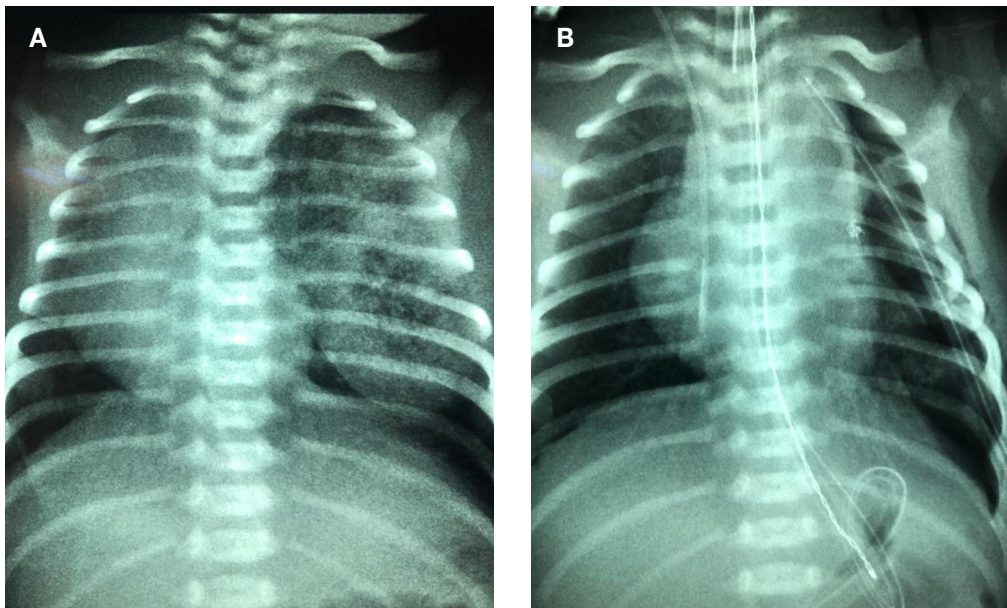
Al alta del paciente sin signos de dificultad respiratoria, con apoyo de O<sub>2</sub> a mínimo burbujeo requiriendo oxígeno domiciliario, murmullo vesicular izquierdo

abolido, murmullo vesicular derecho con adecuada entrada de aire.

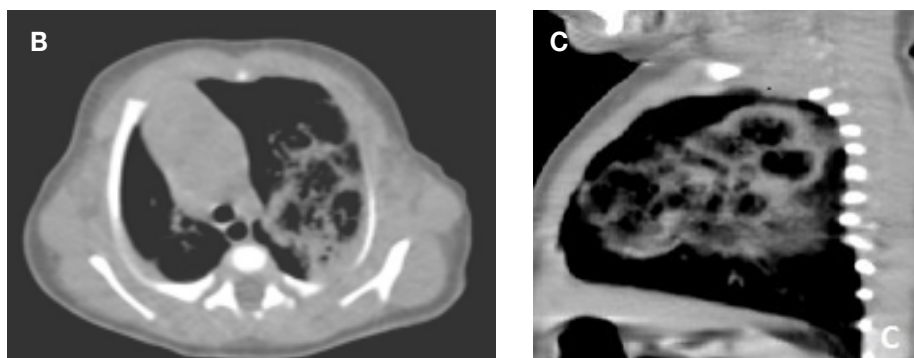
**Caso 3.** Paciente masculino de 18 días consulta por dificultad respiratoria de 3 días de evolución, se acompañada tos, aleteo nasal, tiraje intercostal, taquipnea y cianosis.

Se realiza Rx y TC del tórax

Se sospecha (MAQ) y el paciente es sometido a lobectomía izquierda.



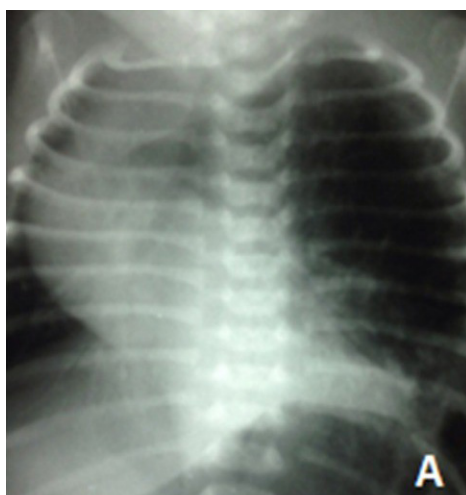
**Figura 10.** A) RX Tórax pulmón hiperlúcido congénito unilateral izquierdo con signos de herniación hacia el lado derecho. Se confirmó (MAQ) tipo 3. B) Control post lobectomía.  
**Fuente:** Servicio de imagenología. Hospital Metropolitano de Quito.



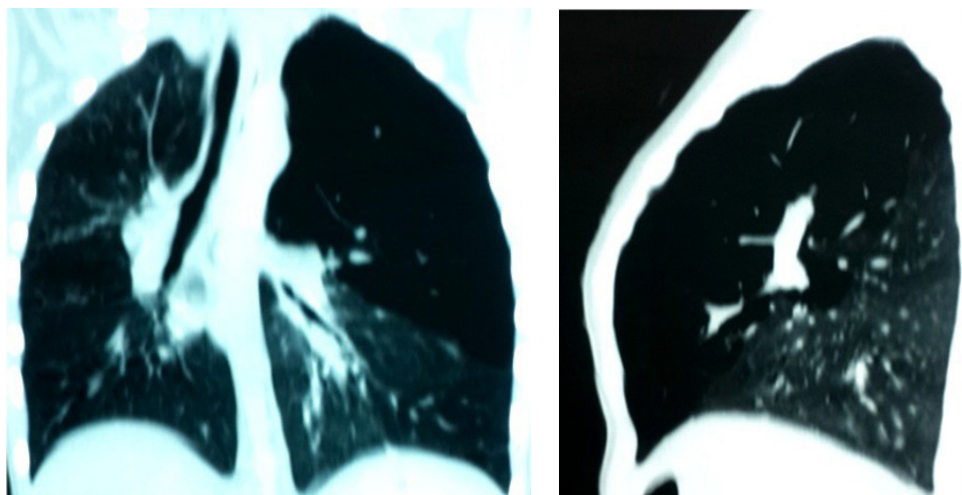
**Figura 11.** B) TC Tórax simple cortes axiales C) Reconstrucción sagital, múltiples imágenes quísticas de paredes delgadas del pulmón izquierdo que comprometen el lóbulo superior y lingula.  
**Fuente:** Servicio de imagenología. Hospital Metropolitano de Quito.

**Caso 4.** Recién nacido a término, producto de parto céfalo vaginal, quien desde su nacimiento presenta dificultad respiratoria.

Al examen físico se encuentra retracciones subcostales y ausencia del murmullo vesicular de predominio izquierdo.



**Figura 12.** Marcada sobredistensión pulmonar izquierda con desplazamiento de las estructuras del mediastino hacia el lado contralateral. (Pulmón Hiperlúcido Congénito Unilateral).  
**Fuente:** Servicio de imagenología. Hospital Metropolitano de Quito.



**Figura 13.** TC del Tórax Lóbulo superior y lingual hiperinsuflados con herniación contralateral y desviación mediastinal hacia la derecha Enfisema lobar congénito.

**Fuente:** Servicio de imagenología. Hospital Metropolitano de Quito.

La paciente fue intervenida quirúrgicamente evidenciándose hiperinsuflación del lóbulo superior y lóbulo del pulmón izquierdo se realizó lobectomía de los segmentos afectados y se respetó el lóbulo inferior, evolución sin complicaciones.

El Enfisema Lobar Congénito se trata de una hiperinsuflación progresiva de un lóbulo pulmonar como resultado de un mecanismo valvular a nivel bronquial, que permite la entrada de aire, pero no la salida y se manifiesta en periodo neonatal o primera infancia como distress respiratorio.

## Discusión

La malformación congénita de la vía aérea CPAM es una anomalía del desarrollo de las vías respiratorias terminales<sup>7</sup>, es una entidad rara, esporádica sin predisposición genética. En 1977 Stocker y colaboradores clasifican la enfermedad de acuerdo al tamaño de los quistes y características patológicas.

Tiene una incidencia de 1 en 25000 hasta 1 en 35000 por año, esta es una de Latinoamérica, en nuestro país no existen estudios estadísticos sobre la frecuencia de esta enfermedad.

Dependiendo del tipo de lesión del 4 al 26% de los casos se han asociado a otras malformaciones congénitas, como cardiovasculares, secuestro pulmonar, tetralogía de Fallot, tronco arterioso común, agenesia, disgenesia renal y atresia intestinal.

Los factores que indica pobre pronóstico incluyen compromiso pulmonar bilateral, hidrops fetal, el tamaño de los quistes ya que generalmente los de mayor tamaño generan hipoplasia pulmonar.

Los métodos de diagnósticos de primera elección se considera la ecografía prenatal realizada entre la semana 8 y 13 confirmada con resonancia magnética fetal.

## Conclusiones

La Malformación Congénita de la vía Aérea Pulmonar es un trastorno de la embriogénesis que afecta a un grupo de enfermedades que cursan con dificultad respiratoria progresiva del recién nacido.

Los hallazgos radiológicos cursan como pulmón Hiperlúcido congénito unilateral.

Los métodos de imagen útiles para el diagnóstico son Rx del tórax, la Resonancia Magnética, TC y un estudio ecográfico prenatal de rutina realizado entre las semanas 8 y 13 de gestación que demuestra la presencia de múltiples imágenes quísticas en el pulmón.

La resección quirúrgica es el tratamiento definitivo.

La clasificación de la MAQP depende del tamaño de los quistes.

**Grado de contribución de los autores:** Los autores declaran haber contribuido de forma similar en la idea, diseño del estudio, análisis y redacción del artículo final.

**Conflictos de interés:** Los autores no declaran conflictos de interés en esta investigación.

**Fuente de financiamiento:** Recursos propios

## Bibliografía

1. Amaralis, Trull1; Katuska, Mederos-Mollineda2; Liliam, Escariz-Borrego; Jorge-Alberto, Díaz-Rodríguez; Víctor, Chávez-Guerra. Malformación Adenomatosa del pulmón. Reporte de casos y revisión de la literatura. FACSALUD. UNEMI. Volumen. 2, N° 2, Junio – Noviembre 2018. pp. 53-60
2. Pedro Mondéjar López, Josep Sirvent Gómez. Malformaciones pulmonares congénitas. Malacia y otras malformaciones congénitas de la vía aérea. *Protocdiagn ter pediatri*. 2017;1:273-297.
3. Claire Leblanc1 & Marguerite Baron1 & Emilie Desselas1 & Minh Hanh Phan1 & Alexis Rybak & Guillaume Thouvenin & Clara Lauby1 & Sabine Lrtan .Congenital pulmonary airway malformations: state-of-the-art review for pediatrician's use. *Eur J Pediatr* 2017. <https://doi.org/10.1007/s00431-017-3032-7>
4. Taguchi T, Suita S, Yamanouchi T, et al. Antenatal diagnosis and surgical management of congenital cystic adenomatoid malformation of the lung. *Fetal Diagn Ther* 1995; 10:400.
5. Gajewska-Knapik K, Impey L. Congenital lung lesions: Prenatal diagnosis and intervention. *Semin Pediatr Surg* 2015; 24:156.
6. Priest JR, Williams GM, Hill DA, et al. Pulmonary cysts in early childhood and the risk of malignancy. *Pediatr Pulmonol* 2009; 44:14.
7. Gornall AS, Budd JL, Draper ES, et al. Congenital cystic adenomatoid malformation: accuracy of prenatal diagnosis, prevalence and outcome in a general population. *Prenat Diagn* 2003; 23:997.
8. Bulas D. Fetal magnetic resonance imaging as a complement to fetal ultrasonography. *-Ultrasound Q*2007; 23:3.
9. Ankermann T, Oppermann HC, Engler S, et al. Congenital masses of the lung, cystic adenomatoid malformation versus congenital lobar emphysema: prenatal diagnosis and implications for postnatal treatment. *J Ultrasound Med* 2004; 23:1379.
10. Maas KL, Feldstein VA, Goldstein RB, Filly RA. Sonographic detection of bilateral fetal chest masses: report of three cases. *J Ultrasound Med* 1997; 16:647.
11. Azizkhan RG, Crombleholme TM. Congenital cystic lung disease: contemporary antenatal and postnatal management. *Pediatr Surg Int* 2008; 24:643.
12. Daltro P, Werner H, Gasparetto TD, et al. Congenital chest malformations: a multimodality approach with emphasis on fetal MR imaging. *Radiographics* 2010; 30:385.
13. Kline-Fath BM. Is prenatal sonography accurate in identification of Congenital lung lesions? Scientific paper presented at SPR, Boston, MA. April 15, 2010.
14. Sueyoshi R, Okazaki T, Urushihara N, et al. Managing prenatally diagnosed asymptomatic congenital cystic adenomatoid malformation. *Pediatr Surg Int* 2008; 24: 1111-15
15. Stocker JT, Madewell JE, Drake RM. Congenital cystic adenomatoid malformation of the lung. Classification and morphologic spectrum. *Hum Pathol* 1977; 8: 155-71.